3M™ Filtek™ Supreme XTE Universal Komposit

Zweifarb-Schichttechnik zur Erneuerung einer Komposit-Restauration: Klasse IV

Zahnmedizinische Behandlung und Fotodokumentation:

Dr. Jordi Manauta

Santa Margherita Ligure, Italien

Über das Fallbeispiel:
Acht Jahre nach der Rekonstruktion des frakturierten Zahns 11 war der Patient mit dem ästhetischen Erscheinungsbild der Versorgung nicht mehr zufrieden und wünschte ein natürlicheres Aussehen.

Herausforderung:
Erzielen einer hochwertigen, natürlichen Ästhetik mithilfe einer vereinfachten Farb- und Schichttechnik.

Vorher:

Nachher:

Bei diesem Fallbeispiel verwendete Produkte:

3M™ Scotchbond™ Universal Adhäsiv

3M™ Filtek™ Supreme XTE Universal Komposit

3M™ Elipar™ DeepCure-S LED-Polymerisationsgerät

3M™ Sof-Lex™ Ausarbeitungs- und Polierscheiben

3M™ Sof-Lex™ Polierräderset

© 3M 2023. Alle Rechte vorbehalten.

3M™ Filtek™ Supreme XTE Universal Komposit

Zweifarb-Schichttechnik zur Erneuerung einer Komposit-Restauration: Klasse IV

Zahnmedizinische Behandlung und Fotodokumentation:

Dr. Jordi Manauta

Santa Margherita Ligure, Italien

Bei diesem Fallbeispiel verwendete Produkte:

- 3M™ Scotchbond™ Universal Adhäsiv
- 3M™ Filtek™ Supreme XTE Universal Komposit
- 3M™ Elipar™ DeepCure-S LED-Polymerisationsgerät
- 3M™ Sof-Lex™ Ausarbeitungs- und Polierscheiben
- 3M™ Sof-Lex™ Polierräderset

Abb. 1: Ausgangssituation: Zahn 11 mit einer ästhetisch insuffizienten Komposit-Restauration.

Abb. 2: Um die anatomische Form des Zahns zu übertragen, wurde mit Silikon-Abformmaterial ein Silikonschlüssel hergestellt.

Abb. 3: Die alte Restauration wurde mithilfe eines Keramikbohrers entfernt. Dabei ist darauf zu achten, dass die Nachbarzähne nicht beschädigt werden.

Abb. 4: Entfernung von Ablagerungen im Approximalraum.

© 3M 2023. Alle Rechte vorbehalten.

3M™ Filtek™ Supreme XTE Universal Komposit

Zweifarb-Schichttechnik zur Erneuerung einer Komposit-Restauration: Klasse IV

Zahnmedizinische Behandlung und Fotodokumentation:

Dr. Jordi Manauta

Santa Margherita Ligure, Italien

Bei diesem Fallbeispiel verwendete Produkte:

- 3M™ Scotchbond™ Universal Adhäsiv
- 3M™ Filtek™ Supreme XTE Universal Komposit
- 3M™ Elipar™ DeepCure-S LED-Polymerisationsgerät
- 3M™ Sof-Lex™ Ausarbeitungs- und Polierscheiben
- 3M™ Sof-Lex™ Polierräderset

Abb. 5: Präparierter Zahn vor dem Bonding. Die Oberfläche wurde mit 3M™ Scotchbond™ Universal Ätzgel konditioniert sowie anschließend gespült und leicht mit Luft getrocknet.



Abb. 6: 3M™ Scotchbond™ Universal Adhäsiv wurde 20 Sekunden in die präparierte Zahnhartsubstanz einmassiert, 5 Sekunden mit einem sanften Luftstrom und schließlich 10 Sekunden mit einem 3M™ Elipar™ DeepCure-S LED Polymerisationsgerät lichtgehärtet*.

Abb. 7: Aufbau der palatinalen Wand mit 3M™ Filtek™ Supreme XTE Universal Komposit, A3E, mithilfe des Silikonschlüssels.

Abb. 8: Eine Teilmatrize wurde zervikal-inzisal platziert, um der approximalen Wand eine natürliche Form zu verleihen.

* Gemäß der Gebrauchsanweisung des Herstellers

© 3M 2023. Alle Rechte vorbehalten.

Zweifarb-Schichttechnik zur Erneuerung einer Komposit-Restauration: Klasse IV

Zahnmedizinische Behandlung und Fotodokumentation:

Dr. Jordi Manauta

Santa Margherita Ligure, Italien

Bei diesem Fallbeispiel verwendete Produkte:

- 3M™ Scotchbond™ Universal Adhäsiv
- 3M™ Filtek™ Supreme XTE Universal Komposit
- 3M™ Elipar™ DeepCure-S LED-Polymerisationsgerät
- 3M™ Sof-Lex™ Ausarbeitungs- und Polierscheiben
- 3M™ Sof-Lex™ Polierräderset

Abb. 9: Die mesiale Wand nach dem Lichthärten* und Entfernen der Teilmatrize. Sie ist leicht abgerundet sowie präzise und sauber gestaltet. Speziell im zervikalen Bereich befindet sich keinerlei überschüssiges Material.

Abb. 10: Applikation von 3M™ Filtek™ Supreme XTE Universal Komposit im Farbton A2D.

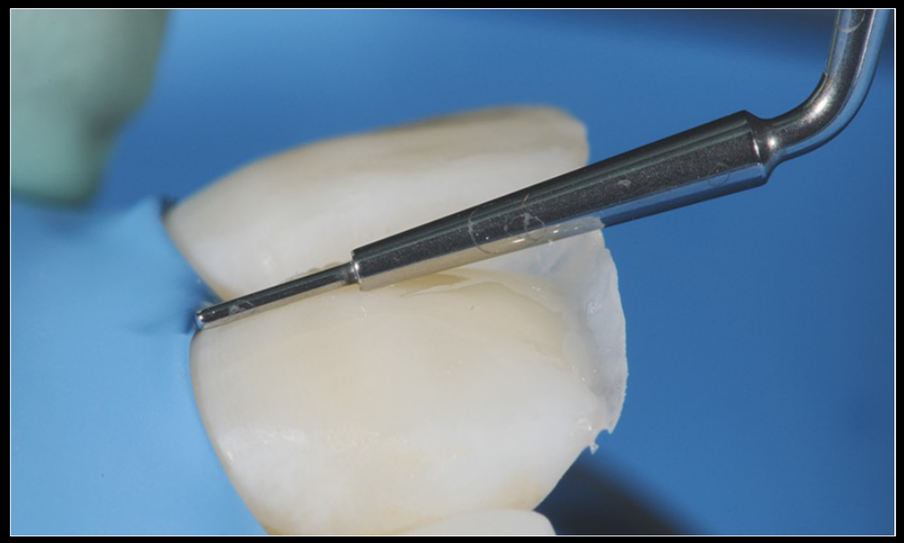

Abb. 11: Kalibrierung der Stärke der Dentinschicht mit einem Misura-Instrument (LM-Arte). Überschüssiges Komposit wurde entfernt und die Inzisalkante so gestaltet, dass 0,5 mm Platz für die abschließende Schmelzschicht verblieb.

Abb. 12: Applikation von 3M™ Filtek™ Supreme XTE Universal Komposit im Farbton A3E. Diese Schicht sollte so glatt wie möglich sein, bevor sie mit einem LED-Polymerisationsgerät (1.000–2.000 mW/cm²) 10 Sekunden lichtgehärtet wird.*

* Gemäß der Gebrauchsanweisung des Herstellers

© 3M 2023. Alle Rechte vorbehalten.

3M™ Filtek™ Supreme XTE Universal Komposit

Zweifarb-Schichttechnik zur Erneuerung einer Komposit-Restauration: Klasse IV

Zahnmedizinische Behandlung und Fotodokumentation:

Dr. Jordi Manauta
Santa Margherita Ligure, Italien

Bei diesem Fallbeispiel verwendete Produkte:

- 3M™ Scotchbond™ Universal Adhäsiv
- 3M™ Filtek™ Supreme XTE Universal Komposit
- 3M™ Elipar™ DeepCure-S LED-Polymerisationsgerät
- 3M™ Sof-Lex™ Ausarbeitungs- und Polierscheiben
- 3M™ Sof-Lex™ Polierräderset

Abb.13: Glätten der Oberfläche mit einem Diamantschleifer mittlerer bis grober Körnung bei geringer Drehzahl.

Abb. 14: Definitive Restauration unmittelbar nach der Ausarbeitung und Politur.

Abb. 15: Nach dem Entfernen des Kofferdams erschien die Restauration leicht gelblich, da der umliegende Schmelz noch dehydriert war.

Abb. 16: Definitive Restauration.

© 3M 2023. Alle Rechte vorbehalten.